1913

Lane Medical Library

Beiträge zur luetischen Entzündung der Tränendrüse.

Inaugural-Dissertation

zur

Erlangung der Doktorwürde

der

medizinischen Fakultät

der

K. B. Friedrich-Alexander-Universität Erlangen

vorgelegt

von

Hans Giulini
aus Nürnberg.

Tag der mündlichen Prüfung: 14. März 1913.

München.
Pössenbacher'sche Buchdruckerei (Klöck & Giehrl).
1914.

Gedruckt mit Genehmigung der medizinischen Fakultät.

Referent: Herr Prof. Hofrat Dr. Oeller
Dekan: Herr Prof. Dr. Seitz.

Dem Andenken seiner lieben Eltern gewidmet.

Digitized by the Internet Archive
in 2026

https://archive.org/details/IA40154019_0004

Bevor ich auf das eigentliche Thema meiner Arbeit eingehe, sei es mir zuerst erlaubt, einige dem engen Rahmen dieser Abhandlung entsprechende Erörterungen über die Erkrankung der Tränendrüse im allgemeinen zu bringen.

Daß man über dieselben verhältnismäßig wenig weiß, mag wohl seinen Hauptgrund in der schwierigen Beschaffung des Materials zum Zwecke anatomischer Untersuchung haben. Es wurde daher wohl mit aus diesen Gründen vonseite der pathologischen Anatomen den Erkrankungen der Tränendrüse wenig Aufmerksamkeit geschenkt. Die Angaben älterer Autoren über die Neubildungen und Entzündungen dieser Drüse lauten so unbestimmt, daß man oft im Zweifel ist, ob nicht etwa ein Orbitaltumor vorlag. Erst in neuerer Zeit wurde den Erkrankungen der Glandula lacrimalis ein erhöhtes Interesse entgegengebracht und geben uns die Untersuchungen und Veröffentlichungen in dieser Beziehung festere Anhaltspunkte. In den meist häufigsten Fällen bleibt die Drüse jedoch unserer direkten Untersuchung unzugänglich und wir müssen uns begnügen mit den äußeren Kennzeichen und dem klinischen Verhalten.

Die Erkrankung des Tränenapparates im allgemeinen macht nach einer Statistik Bocks[1]) ungefähr 2—3 % sämtlicher Augenerkrankungen aus, die Erkrankung der Tränendrüse als solche ist jedoch so selten, daß fast ausschließlich die Erkrankungen des Tränenfortleitungsapparates die gesamten Zahlen ergeben.

Die akute Form der Dakryoadenitis tritt in den meisten Fällen auf mit heftigen, ja selbst stürmischen Erscheinungen im Auge und seiner Umgebung, spannendem Gefühl in der Gegend der Tränendrüse, das sich bald zu empfindlichem Schmerze steigert. Die Entzündung ergreift nur in den seltensten

[1]) Dr. Emil Bock. „Zur Kenntnis der gesunden und kranken Tränendrüse." Wien. f. Safàr 1896.

Fällen beide Augen, meistens ist sie nur einseitig beobachtet worden. Das Krankheitsbild ist ungefähr folgendes: An der temporalen Hälfte des Oberlides macht sich eine starke Vorwölbung bemerkbar. Anfangs möchte man meinen diese Schwellung ginge allein, durch irgend einen Grund verursacht, vom Oberlide aus, da aber meist die Heftigkeit der Erkrankung in keinem Verhältnisse zur wirklichen Schwellung des Lides steht, wird man sich bei näherer Betrachtung bald darüber klar werden, daß die Hauptursache der Hervortreibung des Oberlides die durch die Entzündung geschwellte Glandula lacrimalis darstellt. In den häufigsten Fällen wird sich ja eine Schwellung des Lides selbst hinzugesellen und so die Hervorwölbung heftiger erscheinen lassen. Durch diese Veränderungen kann eine Ptosis größeren oder geringeren Grades bedingt sein. Die Bindehaut des oberen Lides ist meist stark gerötet, die des Augapfels zeigt in verschiedenen Fällen alle möglichen Grade der Reizung und Entzündung von umschriebener Rötung im äußeren oberen Teile angefangen bis zur heftigsten Chemosis. Der sonst normale Bulbus ist mehr oder minder vorgetrieben, nach innen unten verschoben und dementsprechend in seinen Bewegungen gehindert. Vom Dache der Augenhöhle aus strahlen die mehr oder minder heftigen Schmerzen nach Stirn und Schläfe, häufig auch bis zum Oberkiefer aus. Die Größenzunahme der Drüse ist eine sehr verschiedene. Es finden sich in der Literatur Fälle beschrieben, in denen sie bis zur Größe eines Taubeneies tastbar gewesen sein soll. Was den Lidanteil der Drüse, die akzessorische Tränendrüse betrifft, so ist dieselbe nicht immer in demselben Maße beteiligt. Wir haben Fälle, in denen die Schwellung und Hervorwölbung des Oberlides nur durch den Hauptteil der Glandula lacrimalis bedingt ist, durch Hervorragen derselben unter dem Orbitalrand. Anderseits können obengenannte Lidveränderungen auch hervorgerufen sein lediglich durch Schwellung der akzessorischen Drüse ohne Beteiligung des Hauptteiles. Die Tränenabsonderung ist meist eine verminderte, die Blutüberfüllung der Bindehaut wird jedoch eine Vermehrung der Bindehautflüssigkeit mit sich bringen. Die geschilderten akuten Erscheinungen dauern in der Regel nur wenige Tage, während welcher sich auch bald der Haupt-

zug des Verlaufes entscheidet, ob nämlich innerhalb der Drüse Eiterung eintritt oder nicht. Dies hängt wohl sehr wesentlich von der Ursache der Erkrankung ab, dementsprechend auch der Allgemeinzustand leidet oder nicht. Oft ist Fieber vorhanden, Unbehagen und Appetitlosigkeit. Öfters findet man Schwellung benachbarter Lymphdrüsen. Scheffel[2]) beschreibt uns einen Fall, in dem Milzschwellung nachgewiesen werden konnte. Bemerkenswert ist auch die manchmal vorkommende gleichzeitige Anschwellung der Ohrspeicheldrüse, eine Erscheinung, die bei subakuter und chronischer Dakryoadenitis noch mehr in den Vordergrund tritt.

Das Bild der chronischen Entzündung ist mannigfaltiger als das der akuten. Nach den Beobachtungen Bocks fehlen in erster Reihe die stürmischen Erscheinungen. Auch in den drei mir zur Verfügung stehenden Fällen kann dies deutlich beobachtet werden. Das Leiden entwickelt sich langsam und anfangs ohne merklichen Beschwerden. Was den Patienten veranlaßt, zum Arzt zu gehen, ist gewöhnlich ein anderes Leiden, erst von diesem wird oft nur als Nebenbefund eine Vergrößerung der Tränendrüse festgestellt. Anders ist es natürlich, wenn, wie in beschriebenen Fällen, die Schwellung einen so bedeutenden Grad annimmt, daß der Patient durch sie allein oder durch die durch die Schwellung verursachte Ptosis von selbst auf sein Leiden aufmerksam wird. Die Ptosis hat ihren Grund in der Vortreibung der schläfenseitigen Hälfte des Oberlides und wohl nicht zum geringen Teil in der unmittelbaren Beeinflussung des Levator palpebrae superioris durch Druck. Die geschwollene Tränendrüse kann die Größe einer Nuß bis zu der einer Mandarine erreichen, ist elastisch oder hart, bis zur Derbheit eines Knorpels. Die Drüse läßt sich entweder garnicht oder nur in geringem Grade nach beiden Seiten verschieben oder ein wenig nach rückwärts in die Augenhöhle zurückdrängen. Die Drüse läßt sich abtasten, im Gegensatz zur akuten Dakryoadenitis, wo dies wegen der diffusen Schwellung der Umgebung häufig nicht möglich ist. Bei dieser Untersuchung fühlt man auch, daß die Geschwulst höckerig,

[2]) Scheffel. „Zentralblatt für Augenheilkunde", 1890, pag. 36.

bisweilen auch durch größere Lappen geteilt ist. Bei starker Schwellung ragt die Geschwulst mit einem stumpfen Ende aus der Augenhöhle hervor. Die Größe der Schwellung wechselt nicht nur innerhalb des langen Zeitraumes der Erkrankung, sondern man hat auch Schwankungen innerhalb eines Tages beobachtet, so daß am Abend, nach anstrengender Arbeit, die Drüse größer war als am Morgen. (Zirm). Candron beschreibt einen Fall, wo bei einer 34 jährigen Frau die seit sechs Monaten bestehende Schwellung während der Menstruation zunahm. Ebenso können Erkrankungen mit schweren Allgemeinerscheinungen, z. B. Bauchfellentzündungen, Rotlauf des Gesichtes, eine vorübergehende Abschwellung der erkrankten Tränendrüse mit sich bringen. (Mikulicz, Zirm).

Die Beweglichkeitsmöglichkeit des Augapfels nach außen ist fast immer behindert, dagegen ist er nicht in allen Fällen vorgetrieben, was nicht immer von der Größe der Schwellung der Drüse, sondern auch von der Dauer der Erkrankung und von der wechselnden Größe des Raumes zwischen Augapfel und dem Dache der Augenhöhle abhängig sein mag. Wie bei der akuten Dakryoadenitis klagen auch hier die Kranken über das Gefühl der Trockenheit der Augen. Nach Zirm soll es sogar zur Vertrocknung des Hornhautepitheles kommen können. Jedoch finden sich auch Fälle mit normaler Tätigkeit der Tränendrüse, auch Vermehrung der Bindehautflüssigkeit, ja sogar schleimigeitrige ist beobachtet worden. (Bock.)

Soviel über das Allgemeine der Dakryoadenitis. Wenn ich nun speziell auf die luetische Entzündung der Tränendrüse zu sprechen kommen darf, so wurde eine solche von Förster[3]) geleugnet, der die Drüse als das einzige menschliche Organ bezeichnete, das von Syphilis verschont bliebe. Diesen Standpunkt können wir nun heutzutage nicht mehr teilen, denn die Literatur weist eine ganze Reihe von Fällen luetischer Entzündungen und Gummatas der Tränendrüse auf,

Zirm. Deutschmann. Beiträge usw. IV. Heft 1892.

Candron. Nach Nagel's Jahresbericht XVIII pag. 447.

Mikulicz. Beiträge zur Chirurgie. Festschrift, gewidmet Billroth usw. Stuttgart 1892, pag. 610.

[3]) Förster. Sammelwerk Graefe-Saemisch (Band VII., S. 185).

die in den letzten Jahren zur Beobachtung kamen. Es sind dies seltene Erscheinungen, die zudem wegen der geringen Reaktion, welche sie hervorrufen können, nach Umständen ganz unbemerkt vorübergehen. Durchaus nicht immer geht die Entzündung mit stürmischen Erscheinungen einher, sondern sie kann darauf beschränkt bleiben, daß der Patient nur eine Schwere des Oberlides und einen dumpfen Druck am äußeren oberen Orbitalrand fühlt. Das Oberlid ist dann meistens verdickt, besonders in der oberen äußeren Hälfte, leicht herabfallend, so daß die Lidspalte verengert erscheint.

Durch die Palpation kann man dann nicht selten in der Gegend der Tränendrüse einen Tumor von der Konsistenz eines gespannten Muskels fühlen, der von verschiedener Größe, nach innen, außen und nach vorn scharf abgrenzbar in einen dünnen Rand übergeht. Er setzt sich nach hinten in die Orbita fort und nimmt genau den Platz der Tränendrüse ein. Schwieriger ist es natürlich mit der Palpation bestellt, wenn die Entzündung, wie in dem einen von mir beschriebenen Fall, einen akuten Charakter annimmt und heftige Entzündungserscheinungen sich der ganzen Umgebung der Drüse mitteilen, so daß das prall geschwollene Oberlid ein Durchfühlen der Drüse unmöglich macht. Daß die subjektiven Beschwerden dann natürlich auch weit größere sind, liegt auf der Hand.

Im allgemeinen einseitig, kann die Erkrankung in seltenen Fällen auch doppelseitig vorkommen und geht meistenteils mit anderen syphilitischen Erscheinungen am Auge, wie Iritis, Iridochoroiditis, Keratitis parenchymatosa einher.

Soweit mir die Literatur zugängig war, konnte ich folgende Fälle von syphilitischer Dakryoadenitis finden, deren interessanteste ich der Vollständigkeit halber kurz zusammenstellen will.

So bespricht Adler[4]) einen Fall von Dakryoadenitis bei einer syphilitischen Person. Das Oberlid war geschwulstartig vorgetrieben, später stellte sich Chemosis der Konjunktiva ein, die Beweglichkeit des Bulbus war gehemmt, Heilung nach Jodkaligebrauch in 4 Wochen.

[4]) Adler. III. Bericht. Krankenhaus Wieden, pag. 25, 1876.

Alexander[5]) referiert einen Fall von syphilitischer Erkrankung der Tränendrüse bei einer 26jährigen Frau. Bei der Patientin konnten seit mehreren Jahren luetische Symptome nachgewiesen werden. Es entwickelte sich neben einer mit Glaskörperflocken komplizierten, schleichenden Chorioiditis ein Tumor im oberen äußeren Winkel der Orbita, welcher nach vorne ungefähr fingerbreit unter die Lidhaut ragte und die obere Übergangsfalte stark hervorwölbte. Eine antisyphilitische Behandlung mit Ung. hydr. cin. und Jodkalium führte zu fast völligem Schwinden der Geschwulst.

Streatfield[6]) teilt einen Fall von luetischer Dakryoadenitis mit.

R. W. Taylor[7]) bespricht in einer Abhandlung über die syphilitische Affektion des Tränenapparates einen von Chalons[8]) veröffentlichten Fall über Dakryioadenitis luetica.

Albini[9]) hatte die seltene Gelegenheit, die syphilitisch erkrankte Tränendrüse einer Patientin abzutragen und mikroskopisch zu untersuchen. Er fand zum größten Teil untergegangenes Drüsengewebe, nur in der Peripherie fanden sich noch einige guterhaltene Drüsenlappen mit starker Infiltration junger Elemente vor. Das dichte, das Zentrum der Drüse durchsetzende Bindegewebe, bedingte die Härte der Drüse und bot das Bild einer wahren Sklerose.

Wood[10]) untersuchte unter mehreren hundert Tränendrüsen auch 10 von hereditär-syphilitischen Kindern. Die Veränderungen, welche die Lues an der Drüse hervorgebracht hatte, sind dieselben, wie auch an anderen drüsigen Organen bei hereditärer Syphilis beobachtet worden. Es fanden sich interstitielle Entzündungen und teilweise Zerstörung der Drüsen-

[5]) Alexander. Syphilis und Auge. Wiesbaden, J. F. Bergmann, I. Abteilung.

[6]) Streatfield J. J. A. Brit. med. Journ. II. S. 633.

[7]) R. W. Taylor. On syphilitic affections of the lacrymal apparatus. Americ. Journ. of med. sciences. Vol. 69, pag. 365—375, 1875.

[8]) Chalons von Taylor zitiert.

[9]) Albini E. Sulla dakrioadenite sifilitica. Rendiconto della soc. ottalmol. ital. pag. 128. e Annali di Ottalm. XVI. pag. 501.

[10]) Wood. Pathology of the lacrymal gland in hereditary syphilis. Med. Sentinel. July 1905.

epithelien. Die Epithelien zeigten die deutlichsten Merkmale der fettigen Entartung.

Anbineau[11]) veröffentlicht den Fall eines Arbeiters von 33 Jahren, welcher seit 3 Monaten eine Schwellung der rechten Tränendrüse hat. Die Lymphdrüsen waren nicht verändert. Der Kranke hatte seit 4 Jahren Syphilis. Eine spezifisch antiluetische Kur brachte in 10 Tagen eine Besserung, vollkommene Heilung nach einem Monat.

Unter dem Titel Primäraffekt der Tränendrüse berichtet uns Anargyros[12]) aus der Universitätsaugenklinik in Wien einen interessanten und typischen Fall.

Es handelte sich hier um einen 14jährigen Patienten, der wegen einer seit 14 Tagen bestehenden Erkrankung des linken Auges in der Klinik aufgenommen war. Dieselbe begann mit schmerzhafter Anschwellung und Rötung des Oberlides, zu der nach weiteren 2 Tagen verstärkte Sekretion der Bindehaut, sowie Schwellung der linken Praeaurikulardrüse hinzutrat.

Patient, der sonst gesund war, aber von schwächlicher Konstitution, hatte Scharlach und Lungenentzündung überstanden. Vater war verdächtig auf Tuberkulose. Patient hatte am linken Unterschenkel ein derbes, ziemlich großes und verschiebliches Drüsenpaket, das auf Druck schmerzhaft war. Die Lungenuntersuchung ergab keine auf Tuberkulose hinweisenden Symptome.

Der Augenbefund ergab das rechte Auge als normal, jedoch das Oberlid des linken Auges wies starke Rötung auf, war heftig geschwollen, ödematös, livide verfärbt. Oberhalb des Tarsus, links oben außen konnte ein scharfbegrenzter, glatter, ziemlich harter Tumor gefühlt werden, der leicht verschieblich war, und bei geöffneter Lidspalte nur mit dem konvexen vorderen Rande unter dem oberen Orbitalrande hervorragte. Die Konjunktiva war glasig und von graugelben Knötchen, die unter ihr lagen, durchsetzt. Bulbus leicht konjunktival in-

[11]) Anbineau. Dakryoadénité à forme subaignë syphilitique. Soc. Ophth. Paris. Avril 1902.

[12]) Dr. E. Anargyros. Deutschmann. Beitr. zur Augenheilkunde, B. 48, pag. 960.

jiziert. Cornea o. B. Bulbus ohne Bewegungsbeschränkung. Ophthalmoskopisch war keine Veränderung nachgewiesen.

Der Tränendrüsentumor wurde, da er für tuberkulös gehalten wurde, mit samt den Praeaurikular- und Submaxillardrüsen extirpiert.

Vier Wochen nach der Operation trat plötzlich beim Patienten ein papulomakulöses Exanthem auf, das Arme und Leib befiel. Zu gleicher Zeit stellte sich eine allgemeine Lymphdrüsenschwellung ein, einige Tage später Schwellung des rechten Knie- und Sprunggelenkes. Temperaturerhöhung auf 38,0 und 39,0. Auf Inunktion gingen alle Erscheinungen zurück.

Makroskopisch stellte die Drüse einen mandelgroßen, harten Tumor dar. Mikroskopisch zeigte sie die für Lues charakteristischen Gewebswucherungen, die Gefäße zeigten Endothelwucherungen und Adventitialverdickung; von Tuberkulose war keine Spur zu finden.

Einen anderen Fall von Primäraffekt der Tränendrüse schildert uns De Lapersonne[13]). Einem Fabrikarbeiter war ein Fremdkörper unter das Oberlid geraten. Ein Kamerad bemühte sich, ihm denselben mit Hilfe eines zusammengerollten Zigarettenpapieres, das er mit seinem Speichel zusammengedreht hatte, herauszuholen. Nach einiger Zeit schwoll das Oberlid des betreffenden Auges stark an, ebenso die zugehörige Tränendrüse. In der oberen Übergangsfalte, hinter der die vergrößerte Tränendrüse sichtbar wurde, saß ein typischer Primäraffekt. Ferner fand sich ein zweiter Primäraffekt im Nasengang derselben Seite. Bald seien auch die regionären Lymph- und Ohrenspeicheldrüsen angeschwollen. Die Schmerzen seien nicht sehr hochgradig gewesen. Es trat sekundäres Exanthem auf. Auf antiluetische Behandlung verschwanden bald die Primäraffekte, die Drüsenschwellung jedoch, sowie die Schwellung der Tränendrüse, bestanden noch 5 Monate.

Aus der Universitäts-Augenklinik zu Freiburg i. Br. wird von Mendez[14]) in den „Klinischen Monatsblättern für Augen-

[13]) De Lapersonne. Dakryoadénités syphilitiques. Archiv. d'Ophth., T. XXII, pag. 760.

[14]) Mendez, Dr. Eurique. „Klinische Monatsblätter für Augenheilkunde 1910", pag. 533.

heilkunde“ ein Fall von gummöser Syphilis der Tränendrüse mitgeteilt. Es handelt sich hier um einen 51jährigen Patienten, der in Aachen wegen eines haselnußgroßen Tumors unter dem linken oberen Orbitalrand in Behandlung stand. Die auf Tuberkulose verdächtige Geschwulst, als die sich die geschwellte Tränendrüse darstellte, wurde der Klinik von Geheimrat Axenfeld zur Untersuchung übersandt. Die histologische Untersuchung ergab typisch gummöse Degeneration. Die Gefäße zeigen Veränderungen in den 3 Schichten, besonders der Intima und in der Adventitia. Die Drüse war im nekrotischen Herd vollständig zerstört, nur einige Tubuli konnten erkannt werden, wo die Nekrose nicht zu weit fortgeschritten war. Weder Riesenzellen, noch Zellen, die wie Tuberkelknötchen gruppiert waren, konnten gefunden werden. Auch ließen sich keine Tuberkelbazillen nachweisen. Die Diagnose auf Gumma der Tränendrüse wurde von Professor Dr. Aschoff bestätigt.

Einen ganz ähnlichen, wie von Mendez beschriebenen Fall, der an der Erlanger Augenklinik zur Beobachtung kam, möchte ich mir erlauben hier auszuführen, zumal ich die seltene Gelegenheit habe, auf das histologische Bild hinweisen zu können.

Es handelt sich um die 34jährige Patientin M. St., die im Jahre 1903 wegen heftiger Kopfschmerzen, die nach ihren Angaben hauptsächlich nachts auftraten, in Behandlung der medizinischen Poliklinik stand. Mit gutem Erfolg wurde sie dort mit Jodkali behandelt. Wegen eines am linken, äußeren, oberen Orbitalrande befindlichen Tumors wurde Patientin der Augenklinik überwiesen.

Patientin gibt bei ihrem Eintritt in die Klinik an, daß sie seit Jahren nachts an heftigen Kopfschmerzen leide und daß sie ungefähr seit 3 Jahren eine langsam zunehmende Schwellung am Oberlide ihres linken Auges bemerke. In letzter Zeit habe die Schwellung besonders zugenommen, so daß sie immer Kopfschmerzen und das Gefühl der Spannung habe. Anamnestisch ist noch wichtig, daß Patientin einen Abort hatte und 3 ihrer Kinder früh gestorben sind. 2 Kinder leben, haben aber typische Zeichen hereditärer Lues.

Rechtes Auge ist normal.

Links in der Gegend der Tränendrüse läßt sich unter dem oberen Orbitalrand außen ein haselnußgroßer, harter Tumor abgrenzen, der beim Erheben des Oberlides deutlich in der Übergangsfalte prominiert. Der Bulbus ist etwas hervorgetrieben. Die Bewegung des Auges nach links ist behindert, es bestehen Doppelbilder. Das Oberlid ist temporal verdickt und hängt leicht herab. Die Lidspalte ist temporal verengert. Das ganze Oberlid fühlt sich derb an, die Konjunktiva tarsi ist an dieser Stelle verdickt und stark gerötet. Auf Druck besteht starker Schmerz. — Mit dem Augenspiegel konnte eine leichte temporale Verwaschung und Rötung der Papille festgestellt werden, die Gefäße waren etwas geschlängelt. S — 6/6.

Am Kopfe große, glatte, strahlenförmige Narben, die von Geschwüren herrühren.

Am rechten Oberarm starke Knochenauftreibungen.

Auf Ung. cin. und Jodkali geht die Schwellung des Oberlides zurück. Auch der Tumor wurde entschieden kleiner. Patientin wird mit Jodkali in poliklinische Behandlung entlassen.

Da der Tumor nicht verschwinden will, wird zum Zwecke mikroskopischer Untersuchung ein Teil desselben exzidiert.

Histologisch können wir folgendes feststellen: Das Drüsenparenchym ist von deutlichem Granulationsgewebe umgeben, das zum Teile nekrotische Herde aufweist. Besonders reich ist das Gewebe an lymphoiden Zellen. Diese stehen plaqueweise zusammen und schieben sich zwischen die einzelnen Drüsentubuli hinein. Auch finden wir Zellen von hellem, glasigem Aussehen mit großem, hellen Kern, die wir als epitheloide Zellen ansprechen können. Riesenzellen vom Langhans'schen Typus sind nirgends zu finden. An verschiedenen Gefäßen läßt sich deutlich eine Verdickung der Gefäßwand erkennen, jedoch läßt sich wegen der leider fehlenden Weigert'schen Färbung hierüber Genaueres nicht aussagen. Zerstörung und Nekrose des Drüsengewebes findet man an den verschiedensten Stellen.

Dem ganzen histologischen Bilde nach, haben wir es hier mit einem Gumma der Tränendrüse zu tun. Tuberkulose, die eventuell differenzialdiagnostisch in Betracht käme, ist durch die

Untersuchung auf Tuberkulose auszuschließen. Auch war die bei Patientin gemachte Wassermann'sche Reaktion positiv. Zurzeit befindet sich übrigens auch die älteste Tochter der Patientin wegen Keratitis parenchymatosa und Chorioiditis in Behandlung der Augenklinik. Diese bietet uns auch sonst noch Zeichen ererbter Lues und positive Wassermann'sche Reaktion.

Sind nun schon die Fälle, in denen die luetische Dakryoadenitis einseitig auftritt, sehr dünn gesät, so gehören die, in denen die Entzündung und Schwellung auf beiden Augen zu gleicher Zeit auftritt, zu den größten Seltenheiten.

In der ganzen Literatur konnte ich nur zwei solcher Fälle beschrieben finden.

Den einen berichtet Bock[1]). Es handelt sich um eine 31jährige Taglöhnerin, die seit 4 Wochen schlechter sehen will. Es ergab sich auf dem einen Auge diffuse Glaskörpertrübung bei starker Füllung der Gefäße der Netzhaut und Schwellung des Sehnervenkopfes. Das andere Auge war normal. Auf beiden Augen war eine starke Vorwölbung der schläfenseitigen Hälfte des Oberlides zu bemerken. Beim Heben der Lider sah man die Drüsen hinter der Übergangsfalte in Größe einer Mandel hervorragen. Bei dem Umstand, daß die Bindehaut normal war, konnte man sehr deutlich die Lappung und dichte Blutüberfüllung der Drüse sehen. Befeuchtung beider Augen war normal. Die Kranke hatte eine erbsengroße Sklerose an der rechten großen Schamlippe, Lymphdrüsenschwellungen am Nacken und in der Ellenbogenbeuge und ein kleinpapulöses Syphilid. Speicheldrüsen waren normal. Über den weiteren Verlauf kann Bock leider nichts berichten, da Patientin sich nur einmal bei ihm vorstellte.

Den anderen Fall beschreibt De Lapersonne[13]). Bei einem 42jährigen Potator, der Gonorrhoe durchgemacht hat, Lues jedoch negiert, tritt plötzlich doppelseitige Tränendrüsenschwellung auf, die jedoch einen milden Verlauf nahm und die Drüsen verhärtete. Es schlossen sich der Erkrankung schwere doppelseitige Iridocyklitis und multiple Drüsenschwellungen an (Tränen-, Hoden-, Axillar- und Ohrspeicheldrüsen). Die antisyphilitische Behandlungsweise beeinflußte die bestehende Iritis langsam, die übrigen Symptome schwanden allmählich.

Ob es sich in diesem Falle nicht eventuell um Drüsenschwellungen auf gonorrhoischer Basis handelt, läßt sich schwer entscheiden. Es sind solche mehrfach beschrieben worden. Auch die übrigen Symptome würden nicht direkt dagegen sprechen.

Von den beiden weiteren Fällen hatte ich Gelegenheit, den einen, der an der Erlanger Klinik zur Beobachtung kam, selbst mitanzusehen, den anderen, der an der Tübinger Augenklinik in Behandlung stand, verdanke ich Herrn Professor Dr. von Schleich, der mir den Fall auf meine Bitte hin, in liebenswürdigster Weise zur Vervollständigung meiner Arbeit überließ. Ihm, sowie meinem hochverehrten Lehrer, Herrn Professor Dr. Oeller, sage ich daher schon an dieser Stelle meinen aufrichtigsten Dank.

Fall I.

M. M., 56 Jahre, Witwe.

Anamnese ergibt folgendes: Mutter der Patientin immer gesund. Vater litt lange Zeit an Gicht und starb an Wassersucht. Mit 5 Jahren habe Patientin erst das Laufen gelernt.

Patientin war zweimal verheiratet. Erster Mann starb an Magenkrebs, der zweite an Gehirnerweichung.

8 Kinder, von denen 6 gleich nach der Geburt starben, 2 leben, 2 Abgänge.

Patientin suchte schon mehrere Male sowohl die Erlanger Medizinische Klinik, sowie die Augenklinik auf. Vom 18. August bis 5. November 1910 lag sie an beiderseitiger starker Iritis in der Augenklinik, abermals vom 6. Dezember 1910 bis 10. Januar 1911. Auch sonst ist Patientin immer viel krank gewesen. Wegen Gelenkrheumatismus, Mitralinsuffizienz und Wanderniere war sie öfters in der Medizinischen Klinik aufgenommen.

Patientin wird am 20. November 1911 von der Hautabteilung der Medizinischen Klinik der Augenklinik überwiesen mit dem Bemerken, daß sich bei Patientin in den letzten Tagen starke Rötung der Conjunktiva sclerae et palpebrarum eingestellt habe, die Lidränder seien verklebt, es bestehe hochgradiges Oedem sowohl der Augenlider als auch ihrer Umgebung. Aus dem Konjunktivalsack fließe eitriges Sekret. Patientin sei in

der Hautklinik wegen beiderseitiger Ulcera cruris in Behandlung, die durch Jodkali zur Vernarbung gebracht wurden. Die Wassermann'sche Reaktion, die am 3. November 1911 gemacht worden sei, ist stark positiv ausgefallen. Wegen der bestehenden Mitralinsuffizienz sei eine Digitaliskur eingeleitet worden. (Professor Dr. Hauck.)

Befund: Beiderseits Augen stark gerötet. Haut der Augenlider und ihrer Umgebung prall gespannt. Hautfalten verstrichen.

Die Schwellung erstreckt sich in allmählicher Abnahme vom Augenlid aus nach allen Seiten. Oben bis etwa 2 Finger über die Augenbrauen, temporalwärts bis zur Mitte der Jochbögen, unten bis zur Naso-Labialfalte, innen bis zum Nasenrücken. Die Oberlider sind stark verdickt, so daß sie paukenförmig geschwollen sind. Die Haut erscheint rosa und durchscheinend. Es scheint starkes Oedem zu bestehen.

Der ganze obere Orbitalrand ist stark druckempfindlich, besonders ist die Partie oben außen so empfindlich, daß man kaum anrühren darf. Auch nach unten setzt sich die Druckempfindlichkeit in abnehmender Intensität fort.

Nervi infra- und supraorbitales nicht druckempfindlich.

Eine Verdickung des Orbitalrandes ist nirgends zu fühlen, auch nicht an der Stelle der größten Schmerzhaftigkeit. Man fühlt überall nur die gleiche, weiche Konsistenz der ödematösen Teile.

Nach Öffnung der Lider findet man die Bulbi stark vorgetrieben. R. etwas weniger wie L. Die Bindehaut, die stark gerötet ist, beteiligt sich am allgemeinen Oedem, so daß ziemlich hochgradige Chemosis besteht, von glasig durchscheinendem Charakter.

In den Übergangsfalten, soweit man sie erkennen kann, ist nichts zu finden.

Die Beweglichkeit der Bulbi ist nach allen Seiten gestört, entsprechend dem Grad der Protrusion.

Hornhaut ist klar und weist keine Besonderheiten auf, ebenso ist die vordere Kammer von gehöriger Tiefe und mit klarem Inhalt gefüllt.

Iris mit einzelnen alten, hinteren Synechien. Pupillen beiderseitig gleichweit, reagieren gut.

Hintergrund vollständig normal.

Allgemeinbefund: Alte Mitralinsuffizienz. Leichte Stauungsleber. Noch nicht vollständig vernarbte Ulcera cruris.

Sensorium klar, keine Nackensteifigkeit, keine Schwellung der Speicheldrüsen oder der regionären Lymphdrüsen. Puls etwas beschleunigt, entsprechend der Temperatur. Außer geringem, frischen Katarrh der Nase, alte Septumperforation (Ohrenklinik). Keine Anhaltspunkte für Erkrankungen der Nebenhöhlen.

Urin frei von E. und Z.

Therapie: Ung. cin. 3,0 Jodkalium.

21. XI. Schwellung bedeutend geringer geworden. Beginnende Faltenbildung der Haut. Im allgemeinen Erscheinungen unverändert.

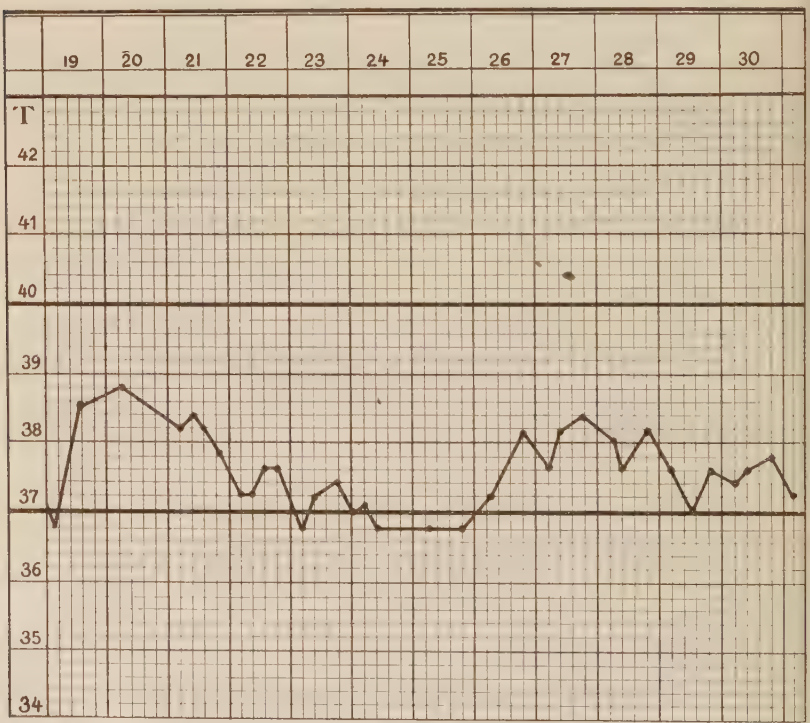

22. XI. Temperatur (siehe Temperaturkurve) nur wenig gesunken. Die Schwellung ist fast nur noch auf die Lider

beschränkt. Haut legt sich in deutliche Querfalten. Ebenso hat die Rötung abgenommen. Spontane Öffnung der Lider wieder möglich. Chemosis ist nur noch in ganz geringem Grade vorhanden. — Keine Bewegungsstörungen der Bulbi mehr — Protrusio kaum mehr sichtbar. — Die Druckempfindlichkeit am oberen Orbitalrand hat ebenfalls abgenommen, nur oben-außen starker Druckschmerz.

23. XI. Lider noch gerötet, jedoch kaum mehr geschwollen. Spontanöffnung gut möglich, nur noch geringe Druckempfindlichkeit oben-außen. Geringe konjunktivale Injektion.

24. XI. Bis auf leichte Rötung der Oberlider keine Erscheinungen.

25. XI. Status idem.

26. XI. Am Morgen beiderseits Augen ohne Schwellung, nur noch Rötung der Lidhaut. — Nachmittag 1 Uhr länger dauernder Schüttelfrost. — Bei der Abendvisite Augenlider wieder leicht geschwollen und gerötet. Etwas Chemosis. Geringe Protrusio. Ophthalmoskopisch nichts nachzuweisen. Oben-außen zwischen Bulbus und Orbita Druckempfindlichkeit.

27. XI. Schwellerscheinungen sind noch stärker geworden. Lider heftig geschwollen. Haut stark gerötet und gespannt. Starke Chemosis. Heftige Rötung der Bindehaut. Starke Protusion und Beweglichkeitsstörung. Patientin macht schwerkranken Eindruck.

R. Am oberen Orbitalrand außen an ganz umschriebener Stelle, am Platz der Tränendrüse, heftige Druckempfindlichkeit. An dieser Stelle ist deutlich eine flache Erhabenheit zu fühlen. Der flache, kleine Tumor sitzt zwischen Bulbus und Orbitalrand und ist von mäßig harter Konsistenz. Er ist nach den Seiten hin genau abzugrenzen und leicht verschieblich. Die Tränensekretion ist nicht wesentlich vermehrt. L. ist die Erhabenheit wegen der starken Schwellung nicht zu fühlen. Doch auch hier genau dieselbe zirkumskripte Druckempfindlichkeit wie rechts.

28. XI. Schwellung und Rötung immer noch vorhanden, wird jedoch geringer.

29. XI. Weiterer geringer Rückgang der Schwellung und Protrusion. — Prominenz der Tränendrüse nur noch schwach beiderseits zu fühlen. Lider können spontan wieder geöffnet werden.

30. XI. Immer noch umschriebene Schmerzhaftigkeit an der Stelle der Tränendrüse. Vom Tumor nichts mehr zu fühlen.

1. XII. Status idem.

3. XII. Druckempfindlichkeit beiderseits oben-außen besteht fort. Außer leichter Rötung der Lidhaut nichts mehr zu sehen.

Die Rötung und zirkumskripter Druckschmerz dauern noch durch mehrere Tage an.

9. XII. Erneute Untersuchung in der Nasenklinik gibt negatives Resultat.

21. XII. Keine Änderung des Zustandes, zuweilen sollen noch Schmerzen am oberen Orbitalrande bestehen. Zu sehen ist nichts mehr.

28. XII. Entlassung.

R. S = 6/15 mit + 2,0 D S = 6/10
L. S = 6/50 mit + 1,5 D S = 6/15

Ophthalm. normal. Mit Jodkali entlassen.

Fall II.

G. L. 18. Jahr, aus Haiterbach bei Nagold.

Patientin will früher angeblich nie augenkrank gewesen sein, habe sowohl in die Ferne wie in die Nähe immer gut gesehen. Seit 6 Wochen habe sich das linke Auge entzündet. Patientin führt die Entzündung auf eine Erkältung zurück. Sonst will sie immer gesund gewesen sein. Bevor Patientin die Tübinger Klinik aufsuchte, war sie schon bei 2 Ärzten in Behandlung, die ihr Tropfen (Atropin) und Arznei verordnet hätten. Das Auge sei eher schlimmer als besser geworden. Jetzt habe sie starke Lichtscheu, jedoch nur wenig Schmerzen, starkes Tränen. Hatte früher an den linken Halsseite Drüsen, die von selbst wieder vergingen. Im Frühjahr angeschwollene Knie, die auf Einreibung mit Salbe besser geworden seien.

Patientin stammt aus zweiter Ehe.

Erste Ehe: 1 Kind totgeboren, 2 gesunde, lebende Söhne. Keine Frühgeburt.

Zweite Ehe: 1 Kind gestorben nach 5 Wochen, 2 lebende Kinder, nämlich Patientin und 1 Bruder, beide angeblich gesund.

Nach den Angaben der Mutter hatte ihr jetziger Mann früher einen sehr hartnäckigen Ausschlag am ganzen Körper. Patientin habe als kleines Kind ebenfalls lange Zeit an Ausschlag gelitten. Der Mann sei Soldat gewesen.

Die an der Mutter gemachte Wassermann'sche Reaktion fiel stark positiv aus.

Befund: L. S = Handbewegung in nächster Nähe.
R. S = 5/5.

L. Auffallende halbkugelige Vorwölbung in der äußeren Hälfte des Oberlides. Dort fühlt man links-oben-außen unter dem Rande der Orbita verschieblich eine runde bohnengroße Geschwulst. Kein Druckschmerz, Geschwulst habe angeblich schon länger bestanden, ohne besonders gewachsen zu sein. Ptosis des Oberlides, Lichtscheu, vermehrte Tränensekretion, leichte Konjunktivitis, starke ziliare, mäßige, konjunktivale Injektion des Bulbus.

Cornea auffallend verändert. Konzentrisch zum Corneaskleralrand ein breiter, roter Ring, der bei näherer Betrachtung mit der Lupe aus lauter Büscheln feinster, besenreiserartiger, parenchymatöser Gefäße besteht. Cornealepithel außer kleinen, gestippten Stellen keine Unregelmäßigkeiten. Zentral, doch etwas nach oben-innen eine rundliche Partie völlig getrübter, undurchsichtiger Cornea. Kein Bild vom Hintergrund. Tention o. B.

R. Geringe Konjunktivitis. Bulbus leicht injiziert.
Cornea: klar.
Iris: o. B., Pupille reagiert prompt.
Ophthalmoskopisch normal.
Tention scheint etwas herabgesetzt.
Atropin. Ung. cin. 2,0 g prodie.

Allgemeinbefund: Gut genährtes Mädchen, von blasser Gesichtsfarbe, Nase verdickt, etwas Sattelnase. Gesicht er-

scheint gedunsen. Keine Narben an Kopf und Gesicht, keine an Zunge und Gaumen. Keine Drüsen. Leichte Struma. Lunge und Herz gesund. Keine Verdickung am Schienbein. Ausgeprägte Hutchinson'sche Zahnbildung.

9. I. L. Die besenreiserartig parenchymatösen Gefäße erstrecken sich mehr zentralwärts in die Cornea. Die verschiebliche Geschwulst unter dem Oberlid erscheint unverändert.

R. Seit gestern ganz geringe ziliare und konjunktivale Injektion des Bulbus unten-innen. Die Conea ganz leicht diffus getrübt. Pupille durch Atropin ad. max. erweitert, kreisrund.

15. I. Der obenbezeichnete Tumor unter dem linken Orbitalrand ist etwas kleiner geworden. Die kranzartige parenchymatöse Vaskularisation läßt nur noch einen ganz kleinen Bezirk der Cornea frei, derselbe ist diffus grau getrübt, undurchsichtig. Kein roter Reflex.

20. I. Reizerscheinungen beider Augen nehmen zu.

22. I. R. deutliche Hervorwölbung im Bereich des rechten, äußeren Orbitalrandes, in dessen äußerem Drittel eine leicht verschiebliche, umschiebene Geschwulst von nicht ganz Bohnengröße, die sich etwas unter den Orbitalrand schieben läßt. Keine Druckempfindlichkeit.

23. I. Patientin wird in der Klinik vorgestellt.

R. Wesentlicher Fortschritt der parenchymatösen Entzündungserscheinungen.

30. I. Tumor in der Tränendrüsengegend hat sich viel leicht etwas vergrößert, läßt sich deutlich palpieren. Zunahme der parenchymatösen Erscheinungen. Temperatur 38,0°. Starke ziliare Injektion ringsum. In der ganzen Cornea zerstreute zahlreiche kleine, stecknadelspitzgroße, grauliche tiefliegende Infiltrate. Keine Vaskularisation. Keine parenchymatösen Gefäße. Starke Herabsetzung des Sehvermögens.

Fingerzählen in 3—4 m.

L. Ebenfalls heftige Reizerscheinungen.

R. Nur noch Lichtschein und Projektion vorhanden. Ganze Cornea diffus getrübt. Bei näherem Zusehen sieht man mit der Lupe kleine grauweiße Herdchen tief im Parenchym

Cornealepithel ist mattglänzend, rauh und uneben. Kein Bild vom Hintergrund, kein Reflex. Pupille max. erweitert, kreisrund.

4. II. Atropin, Ung. cin. bisher 54,0 g eingerieben.

L. Pupille nicht mittelweit. Hat sich trotz reichlich Atropin nicht mehr erweitert.

9. II. Die Geschwulst ist noch sehr deutlich zu fühlen, obwohl etwas zurückgegangen. L. oben noch unter dem oberen Orbitalrand etwas hervorragend zu palpieren.

10. II. L. Geringe Abnahme der Reizerscheinungen. Die Cornea zeigt wenig Neigung zur Aufhellung. Im Zentrum beginnt vielleicht eine stecknadelgroße Aufhellung. Pupille ist mittelweit. S = O. Lichtscheu.

R. Sehr erhebliche Reizerscheinungen und oft heftige Schmerzen. Starke Injektion des Bulbus, Tränen und Lichtscheu. Tumor tritt wieder mehr hervor.

20. II. L. Status im wesentlichen derselbe. Reizerscheinungen geringer. Cornea etwas weniger getrübt.

R. Seit drei Tagen beginnende parenchymatöse Gefäßbildung vom unteren Rande her. Sehr starke Reizerscheinungen.

Die Tränendrüsenschwellung ist L. eben noch als erbsengroße Geschwulst fühlbar. R. ist die fühl- und antastbare Geschwulst noch über bohnengroß.

Ung. cin. 2 g pro die.

21. II. Befund der Ohrenklinik, in die Patientin geschickt wurde: Links kleine, rundliche, trockene Perforation nebst Verkalkungen am Trommelfell. Rechts ist das Trommelfell trübe und eingezogen. Bds. Flüsterzählen in 3 m.

Vorstellung der Patientin in der Medizinisch-naturwissenschaftlichen Vereinigung zu Tübingen.

28. II. R. Die Infiltration der Cornea zeigt keine Neigung zur Aufhellung. Besonders auch L. in letzter Zeit keine Änderung zur Besserung. Die Tränendrüse ist L. noch eben am Orbitalrand zu fühlen. R. ist sie erbsengroß.

Salvarsan-Injektion.

In der Folgezeit entwickelte sich auf dem linken Auge ein Glaukom, das durch Iridektomie vorübergehend gebessert wurde. Rechts trat allmähliche Phthisis bulbi ein.

Die Schwellung der Tränendrüsen war bei der Entlassung am 27. VI. vollständig zurückgegangen. Auch konnte in späterer Zeit, in der sich Patientin wiederholt sehen ließ, nichts mehr wahrgenommen werden.

Patientin wurde einer Blindenanstalt überwiesen.

Die bei ihr gemachte Wassermann'sche Reaktion war positiv. Auch stellte sich nachträglich heraus, daß ihr Bruder ebenfalls an Keratitis parenchymatosa erkrankt war.

Ist es nun bei den beiden mir zur Verfügung stehenden Fällen leider auch nicht möglich gewesen, die klinische Diagnose, die auf doppelseitige Dacryoadenitis luetica lautet, durch histologische Untersuchung zu erhärten, so dürfte dieselbe doch durch folgende Gesichtspunkte hinlänglich bewiesen sein.

In beiden Fällen haben wir es mit einwandfrei luetisch infizierten Individuen zu tun, mit dem Unterschiede, daß es sich im Falle M. M. um akquirierte, im Falle G. L. um kongenitale Lues handelt.

Beweisend sind für beide Fälle der positive Ausfall der Wassermann'schen Reaktion. Bei G. L. die beiderseitige Keratitis parenchymatosa, der schon äußerlich erkennbare luetische Habitus (Sattelnase, Hutschinson'sche Zahnbildung), der positive Wassermann bei ihrer Mutter. Rückgang sämtlicher Reizerscheinungen auf die spezifisch antiluetische Kur.

Bei M. M. der noch nicht zur Ruhe gekommene luetische Prozeß in Form der Ulcera cruris, die mehrfachen Iritiden, prompte Vernarbung und Heilung der Ulcera nach Schmierkur und Jodkaligebrauch, ebenso das Sistieren der iritischen Reizerscheinungen.

Im Falle M. M. wie im Falle G. L. handelt es sich um symmetrische Vergrößerung beider Tränendrüsen. Wenn auch in beiden Fällen die Vergrößerung der Drüsen nicht genau an ein und demselben Tage einsetzte, so liefen sie im weiteren Verlauf der Krankheit doch nebeneinander her.

Im Falle M. M. war die Vergrößerung der Drüsen von stürmischsten Nebenerscheinungen begleitet, eine Erscheinung, die wohl bei Entzündungen jener Drüsen, bedingt durch andere

Infektionskrankheiten als Lues, schon öfters beobachtet wurde, edoch konnte ich in der Literatur keinen Fall finden, bei dem durch Syphilis bedingte Dacryoadenitis nur annähernd ähnlich heftige Erscheinungen hervorgerufen hätte.

Hand in Hand ging mit der Vergrößerung der Drüsen heftiges Oedem beider Lider, Chemosis der Bindehaut, starke, konjunktivale Injektion, beiderseitiger Exophthalmus, die Beweglichkeit der Bulbi war nach allen Seiten gestört.

Bemerkenswert ist das zweimalige Schwanken in der Größe der Tränendrüsen und der mit der Schwellung einhergehende Temperaturanstieg, der jedesmal mit Schüttelfrost und heftiger Druckempfindlichkeit in den oberen äußeren Orbitalgegenden einsetzte. Sowohl am 20. wie 27. XI. machte Patientin einen derartig schwerkranken Eindruck, daß man an die Möglichkeit einer Sinusthrombose dachte und schon glaubte, mit einem eventuellen Exitus rechnen zu müssen.

Auch im Falle L. G. wurde bei zunehmender Schwellung der Drüse ein Temperaturanstieg beobachtet. Jedoch ist hier der Krankheitsverlauf ein völlig verschiedener von den oben geschilderten und deckt sich mehr mit den schon in der Literatur beschriebenen Fällen. Die halbkugelige auffallende Anschwellung am linken Oberlid habe angeblich schon länger bestanden, habe sich nicht merklich vergrößert und nie Schmerzen gemacht. Erst mit der plötzlichen Anschwellung der rechten Tränendrüse ließ sich ein Temperaturanstieg verzeichnen. Die Drüse war in Bohnengröße deutlich palpabel, das sie umgebende Bindegewebe, sowie die Conjunctiva sclerae et palpebarum nahmen jedoch nicht teil an der Entzündung, es bestand kein Exophthalmus, es war auch weder passiver noch aktiver Druckschmerz vorhanden.

Da die histologische Untersuchung fehlt, läßt sich natürlich schwer sagen, ob es sich auch hier, wie man im Falle M. M. wohl annehmen darf, um eine wirkliche Entzündung oder nur um eine Schwellung der Drüsen handelt.

Was könnte nun für beide Fälle außer Lues in differentialdiagnostischer Beziehung in Betracht kommen?

In der Literatur finden sich für die selbständige Entzündung der Tränendrüse außer Lues noch als Ursachen: Ver-

letzungen, Erkältung, akute Infektionskrankheiten, Tuberkulose, Skrophulose, Leukämie und Mumps.

Verletzungen dürfen wir in beiden Fällen wohl wegen des symmetrischen Auftretens von vorneherein ausschließen.

Für akute Infektionskrankheiten wie Scharlach, Masern, Erysipel etc., ist anamnetisch nichts zu erinnern.

Während ihres Aufenthaltes in der Erlanger Medizinischen Klinik wurde Patientin M. M. genau auf Tuberkulose untersucht (Pirket. Antiformin), konnte jedoch nichts nachgewiesen werden. Auch bei L. G. war von Tuberkulose nichts zu finden. Es dürfte also auch die in letzter Zeit hauptsächlich von Mikulicz mitgeteilte Erkrankung der Tränendrüse, nämlich ihre krankhafte Vergrößerung bei Tuberkulose, hier nicht in Betracht kommen.

Ebenso ist für M. M. Leukämie auszuschließen. Verdächtig wäre nur Patientin L. G. auf Leukämie und Skrophulose, da aber das Zustandekommen derartiger entzündlicher Schwellungen der Tränendrüse auch bei kongenitaler Lues beobachtet worden sind und Patientin ein zweifellos luetisch hereditär belastetes Individuum darstellt, auch auf antiluetische Kur die Erscheinungen zurückgingen, so dürfte der Zweifel hier doch behoben sein.

Auch von Mumps, der hie und da mit vorübergehender Tränendrüsenschwellung einhergeht, war bei beiden Patienten nicht die Rede.

Weiter waren nun noch in Betracht zu ziehen Tumoren der Tränendrüse, wie sie sich in der Literatur als Mischtumoren, Epitheliome, Cylindrome, Sarkome, Carcinome etc. der Glandula lacrimalis beschrieben finden. Diese machen aber sämtlich andere Erscheinungen, entwickeln sich nicht in solch akuter Weise, um nach einiger Zeit wieder zu verschwinden. Auch dürfte ein symmetrisches Auftreten derselben wohl nicht gut wahrscheinlich sein.

Es wären nun nur noch einige Worte über den doppelseitigen Exophthalmus bei Patientin M. M. zu sagen. Da wir es hier mit doppelseitiger Protrusion der Bulbi zu tun haben, kämen außer der Morbus Basedowii noch Hirntumoren in Betracht, die gelegentlich doppelseitigen Exophthalmus geringen

Grades hervorrufen können. Noch viel seltener kann er verursacht sein durch doppelseitige Orbitalaffektionen, Lymphome, Pseudoleukämie, doppelseitige Nebenhöhlenerkrankungen und endlich durch Tumoren, die von der Mittellinie ausgehen, besonders vom Keilbein und bei Sinusthrombose.

Gegen Tumoren spricht auch hier wiederum das akute Auftreten, wie auch die Untersuchung der Nebenhöhlen in der Nasenklinik. Gegen alles übrige spricht der ganze Krankheitsverlauf selbst.

Wenn wir nun in Berücksichtigung ziehen, daß durch Schwellung der Tränendrüse, wie schon eingangs meiner Arbeit beschrieben, Exophthalmos auftreten kann, so dürfte wohl nach Ausschluß aller übrigen Möglichkeiten die durch die Entzündung geschwellte Tränendrüse die Ursache der Protrusion beider Bulbi sein.

Die Diagnose einer doppelseitigen syphilitischen Erkrankung kann nun nach all diesen Erörterungen keinen besonderen Schwierigkeiten mehr unterliegen. Das Vorhandensein in dem einen Falle noch nicht zum Stillstand gekommener, im anderen Falle ererbter Lues, der Nachweis der deutlich geschwellten Tränendrüse, sei es nun, daß diese Schwellung mit stürmischen entzündlichen Erscheinungen einhergeht, oder von ruhigerem Charakter, ihre Nachbarschaft nicht in Mitleidenschaft ziehend, auf sich selbst beschränkt bleibt, ferner der Rückgang sämtlicher Symptome auf antiluetische Kuren, dürfte in diesen wie auch in kommenden ähnlichen Fällen die Diagnose auf Dacryoadenitis luetica stellen lassen.

Literatur.

1. *Bock* Dr. Emil. „Zur Kenntnis der gesunden und kranken Tränendrüse." Wien. J. Safàr, 1896.
2. Nach Bock zitierte Literaturangaben, pag. 42.
   Scheffel. „Zentralblatt für Augenheilkunde", 1890, pag. 36.
   Zirm-Deutschmann. Beiträge usw. IV. Heft 1892.
   Candron. Nach Nagel's Jahresbericht XVIII, pag. 442.
   Mikulicz. Beiträge zur Chirurgie. Festschrift, gewidmet Billroth usw. Stuttgart 1892, pag. 60.
3. *Förster.* Sammelwerk Graefe-Saemisch, Band VII, pag. 185.
4. *Adler.* III. Bericht. Krankenhaus Wieden, pag. 25. 1876.
5. *Alexander.* Syphilis und Auge. Wiesbaden, J. F. Bergmann, I. Abteilung.
6. *Streatfield,* J. F. A. Brit. med. Journal II. S. 633.
7. *Taylor* R. W. On syphilitic affections of the lacrymal apparatus Americ. Journ. of med. sciences. Vol. 69, pag. 365—375, 1875.
8. *Chalons* von Taylor zitiert.
9. *Albini* E. Sulla dacrioadenite sifilitica. Rendiconto della soc. ottalmol. ital. pag. 128. e Annali di Ottalm. XVI. pag. 501.
0. *Wood.* Pathology of the lacrymal gland in hereditary syphilis. Med. Sentinel. July 1905.
1. *Aubineau.* Dacryoadénité à forme subaignë syphilitique. Soc. Ophth. Paris. Avril 1901.
2. *Anargyros* Dr. E. Deutschmann. Beitr. zur Augenheilkunde, B. 48.
3. *De Lapersonne.* Dacryoadenites syphilitiques. Archiv. d'Ophth., T. XXII, pag. 760.
4. *Mendez* Dr. E. „Klinische Monatsblätter für Augenheilkunde 1910", pag. 513.

Lebenslauf des Med. Prakt. Hans Giulini.

Verfasser dieser Arbeit, Hans Giulini, Sohn des verstorbenen Augenarztes und K. Hofrates Dr. Ferdinand Giulini, evangelischer Konfession, wurde am 19. Juli 1887 zu Würzburg geboren. Seine wissenschaftliche Ausbildung erhielt er auf dem K. Neuen Gymnasium und dem K. Realgymnasium zu Nürnberg, welch letzteres er im Juli 1907 mit dem Zeugnis der Reife verließ.

W.-S. 1907/08 bezog er die Universität in Würzburg, wo er nach fünfsemestrigem Studium die ärztliche Vorprüfung bestand. S.-S. 1910 studierte er in Heidelberg, um sich im W.-S. 1910/11 nach Erlangen zu wenden. Hier genügte er im W.-S. 1910/11 dem ersten halben Jahre seiner militärischen Dienstpflicht, und bestand am 27. Februar 1913 sein medizinisches Staatsexamen.